Somnambulizm – opis przypadku

Somnambulism – case report

Jędrzej Fliciński, Marcin Żarowski, Monika Cieślik, Barbara Steinborn

Katedra i Klinika Neurologii Wieku Rozwojowego Uniwersytet Medyczny im. Karola Marcinkowskiego w Poznaniu

STRESZCZENIE

Celem pracy jest przedstawienie różnicowania epizodów somnambulizmu od innych zaburzeń czynności ruchowych w czasie snu na podstawie opisu przypadku. W diagnostyce różnicowej somnambulizmu należy wziąć pod uwagę inne parasomnie, które w obrazie klinicznym mogą przypominać epizody somnambulizmu (lęki nocne, koszmary senne, zaburzenia zachowania w fazie snu REM) oraz nocne napady padaczkowe z płata czołowego i nocne napady panicznego lęku. Somnambulizm należy do parasomnii i wraz z lękami nocnymi oraz z wybudzeniami z dezorientacją tworzy podgrupę zaburzeń wybudzania. Epizody somnambulizmu występują głównie podczas snu głębokiego (głównie stadia 3 i 4 NREM, czasem w stadium 2) w pierwszej połowie nocy i objawiają się chodzeniem ze zmiennym stanem świadomości oraz zaburzeniami własnej oceny. Epizody często poprzedzone są siadaniem na łóżku i rozglądaniem się wkoło z dezorientacją. Rozpowszechnienie somnambulizmu w populacji dziecięcej szacuje się na około 17% ze szczytem występowania w wieku 11–12 lat i następnie z wiekiem liczba chorych stopniowo maleje. Rozpoznanie somnambulizmu oparte jest na kryteriach Międzynarodowej Klasyfikacji Zaburzeń Snu z 2005 r. Badanie wideo EEG-polisomnografia nie jest konieczne do postawienia ostatecznego rozpoznania, ale uznawane jest za „złoty standard" w diagnostyce różnicowej epizodów nocnych.

Słowa kluczowe: somnambulizm, parasomnie, nocne napady padaczkowe z płata czołowego, nocne napady panicznego lęku

ABSTRACT

The goal of this article is to present the differentiation of the episodes of sleepwalking from other movement disorders during sleep based on the description of the case report. The differentiation should take into account other parasomnias, where the clinical picture may resemble episodes of sleepwalking (night fears, nightmares, abnormal behavior during REM sleep), nocturnal frontal lobe epilepsy and nocturnal panic attacks. Somnambulism is a parasomnia and together with sleep terrors and confousial arousal forms the subgroup of arousal disorders. Episodes occur on NREM sleep (stages 3 and 4, occasionally stage 2) during the first half of the night and they culminate in walking around in an altered state of consciousness and impaired judgment. Episodes are often preceded by sitting down on the bed and looking around in confusion. The prevalence of sleepwalking in the pediatric population is estimated at approximately 17% with the peak of incidence at the age of 11–12 years and then the number of patients gradually decreases. The diagnosis of sleepwalking is placed under the criteria of the International Classification of Sleep Disorders in 2005. Study video-EEG polysomnography is not necessary to bring the final diagnosis, but it is the "golden standard" in the differential diagnosis of nocturnal episodes.

Key words: somnambulism, parasomnias, nocturnal frontal lobe epilepsy, nocturnal panic attacks

Zaburzenia snu są częstym schorzeniem w ogólnej populacji, jednak znacznie częściej występują w okresie dorastania niż u dorosłych. Około 15–20% populacji dzieci choruje na zaburzenia wybudzania [1,2]. Somnambulizm (sennowłóctwo, lunatyzm, ang. *sleepwalking, somnambulism*) według Międzynarodowej Klasyfikacji Zaburzeń Snu z 2005 r. zaliczany jest do parasomnii, do podgrupy zaburzeń wybudzania. Epizody somnambulizmu polegają na złożonych zachowaniach podczas snu wolnofalowego (ang. *slow wave sleep,* SWS), których skutkiem jest chodzenie podczas snu ze zmiennym stanem świadomości i zaburzeniami własnej oceny. Napady często poprzedzone są siadaniem na łóżku i rozglądaniem się wkoło z dezorientacją. Epizody występują w pierwszej połowie nocy, podczas snu głębokiego (głównie stadia 3 i 4 NREM) [3]. Częstość występowania zależy od wieku. Największy odsetek chorych (17%) obserwuje się u dzieci w wieku 11–12 lat. Z wiekiem liczba chorych spada do około 2–5% ogólnej populacji [4–6]. W rozpoznaniu choroby bardzo pomocny może być wywiad rodzinny, ponieważ prawie u 60% pacjentów u obojga rodziców występowały epizody somnambulizmu w przeszłości [7]. Nocne zaburzenia ruchowe są dość łatwe do zdiagnozowania dzięki wnikliwie przeprowadzonemu badaniu podmiotowemu, jednak niektóre z nich są poważnym wyzwaniem dla klinicysty. Szczególne trudności sprawia różnicowanie parasomnii i nocnych napadów padaczkowych z płata czołowego NFLE (ang. *nocturnal frontal lobe epilepsy*) [8]. W piśmiennictwie brakuje rekomendacji dotyczących leczenia pacjentów z somnambulizmem. W pierwszej kolejności zaleca się higienę snu oraz metodę budzenia antypacyjnego, natomiast w epizodach stwarzających zagrożenie dla zdrowia pacjenta i jego otoczenia – benzodiazepiny [9].

OPIS PRZYPADKU

17-letnia pacjentka została przyjęta do Kliniki Neurologii Wieku Rozwojowego UM w Poznaniu w maju 2010 roku z powodu zaburzeń snu. W wywiadzie u pacjentki zaburzenia snu występowały od 6 lat i w ostatnim czasie uległy nasileniu. Epizody charakteryzowało spontaniczne wybudzenie około 30–40 min po zaśnięciu, po czym pacjentka zaczynała chodzić lub biegać po pokoju wykrzykując niezrozumiałe słowa. Epizody występowały około 5 razy w tygodniu i najczęściej pojedynczo w ciągu nocy. Według relacji rodziców w trakcie epizodu pacjentka miała otwarte oczy, nie można było jej wybudzić i nawiązać z nią kontaktu, występowały u niej objawy pobudzenia układu autonomicznego: tachykardia oraz nadmierna potliwość. Zdarzało się, że sama bez pomocy innych osób wracała do łóżka. Wszystkie epizody u chorej pokryte były niepamięcią. Wywiad rodzinny był obciążony, ponieważ u obojga rodziców w dzieciństwie występowały epizody somnambulizmu. Wywiad okołoporodowy pacjentki był nieobciążony. W badaniu neurologicznym nie stwierdzono odchyleń od normy.

W rozpoznaniu wstępnym wzięto pod uwagę lęki nocne, somnambulizm, koszmary senne, zaburzenia zachowania w czasie snu REM, NFLE oraz nocne napady panicznego lęku (ang. *nocturnal panic attacks*, NPA). W tym celu zlecono dodatkowe badania diagnostyczne.

W pierwszej kolejności zaplanowano wykonanie badań elektrofizjologicznych – polisomnografii (PSG) i elektroencefalografii (EEG). W trakcie badania w pierwszej części nocy zaobserwowano jedno spontaniczne, samoistne wybudzenie ze snu głębokiego, z towarzyszącymi objawami dezorientacji (ryc. 1 a,b,c). Po wybudzeniu pacjentka ponownie zasnęła, kontynuując sen wolnofalowy (ryc. 2). W czasie badania PSG nie obserwowano zaburzeń oddychania podczas snu. Stwierdzono, że makrostruktura snu oraz efektywność (96%) były prawidłowe, latencja snu była skrócona do około 5min. Zwrócono uwagę na stosunkowy wysoki odsetek (35,6%) snu wolnofalowego oraz wydłużoną latencję snu REM – 226 min.

W trakcie badania PSG dokonano także 15-godzinnego zapisu EEG, w którym zarejestrowano prawidłowo zróżnicowaną przestrzennie podstawową czynność bioelektryczną mózgu, która składała się w odprowadzeniach ciemieniowo-potylicznych z rytmu alfa 8–9 Hz o amplitudzie do 70 μV oraz z grup fal theta 7 Hz o podobnej amplitudzie i serii niskonapięciowego rytmu beta. Reakcja zatrzymania była zaznaczona. Hiperwentylacja i fotostymulacja nie aktywowały krzywej EEG. Cechy snu były wyrażone w postaci fal ostrych wierzchołkowych, wrzecion snu, kompleksu K. W czasie badania EEG nie obserwowano napadów padaczkowych. W zapisie EEG nie rejestrowano zmian poza artefaktami ruchowymi (ryc. 1 d). We wnioskach stwierdzono, że zapis czynności bioelektrycznej mózgu był w normie.

Pacjentce wykonano badanie rezonansu magnetycznego głowy (MR), w którym stwierdzono obecność niewielkiej torbieli pajęczynówki, o średnicy 1,5 cm, położonej pośrodkowo na tylnych sklepistościach półkul móżdżku.

W badaniu psychologicznym nie stwierdzono przesłanek do wnioskowania o psychicznym podłożu dolegliwości u pacjentki. W badaniach laboratoryjnych nie stwierdzono odchyleń od normy.

Na postawie kryteriów Międzynarodowej Klasyfikacji Zaburzeń Snu z 2005 r. [3] rozpoznano u pacjentki zaburzenia snu o charakterze somnambulizmu.

Pacjentkę wypisano z zaleceniami higienicznego trybu życia przez siedem dni w tygodniu ze szczególnym naciskiem na unikanie deprywacji snu, przestrzeganie regularnych godzin zasypiania i budzenia się, wystrzegania się spożywania napojów energetyzujących przed zaśnięciem [10]. Ponieważ epizody te nie stanowiły zagrożenia dla życia jej lub innych osób, nie zalecono pacjentce leczenia farmakologicznego.

DYSKUSJA

W diagnostyce różnicowej opisywanego przypadku somnambulizmu przede wszystkim wzięto pod uwagę inne parasomnie: lęki nocne, koszmary senne, zaburzenia zachowania w czasie snu REM oraz NFLE i NPA (tab. I) [3]. W tym celu wykonano badanie wideo EEG-polisomnografia, które uznawane jest za „złoty standard" w diagnostyce epizodów nocnych [8,11,12]. W omawianym przypadku zarejestrowano przy użyciu techniki wideo epizod nagłego wybudzenia (ryc. 1 i ryc. 2). W przypadku rzadkich epizodów wybudzeń rejestracja takich zdarzeń, przy wykorzystaniu techniki wideometrycznej, jest trudna, a czasem niemożliwa. Ponadto epizody te nie zawsze wyglądają tak samo i często pacjenci manifestują swoje objawy w sposób bardzo ograniczony (np. tylko wybudzenie, siadanie na łóżku) [12]. Zdarza się, że pomimo ich zarejestrowania nadal występują wątpliwości, ponieważ pojawienie się fal delta w zapisie EEG nie daje jednoznacznej odpowiedzi, czy epizod miał charakter padaczkowy, czy niepadaczkowy [13]. Poza tym prawidłowy zapis w PSG nie wyklucza prawidłowo postawionego rozpoznania [14]. Należy zwrócić uwagę, że w Międzynarodowej Klasyfikacji Zaburzeń Snu z 2005 r. w kryteriach rozpoznania somnambulizmu nie ma warunku wykonania PSG. Rozpoznanie można postawić jedynie na podstawie wywiadu [3]. W wielu przypadkach odróżnienie napadów padaczkowych i parasomnii jest stosunkowo proste i możliwe przy pomocy wnikliwie zebranego wywiadu [11,15], jednak należy pamiętać o możliwości współwystępowania parasomnii u pacjentów z padaczką [16]. U około jednej trzeciej pacjentów z NFLE w przeszłości występowały epizody: lęków nocnych, lunatykowania, mówienia przez sen, zaburzeń z rytmicznymi ruchami w czasie snu oraz moczenia nocnego, co może wynikać ze zwykłego zbiegu okoliczności, ponieważ parasomnie są dość częste w ogólnej populacji [12,17]. Poza tym ponad połowa pacjentów z NFLE ma prawidłowy zapis międzynapadowy EEG [16,18,19]. W tym wypadku pomocne może być założenie dodatkowych elektrod jarzmowych i klinowych [16,20]. U pacjentki w różnicowaniu somnambulizmu i NFLE wzięliśmy pod uwagę wiek rozpoczęcia objawów, częstotliwość występowania epizodów i ich liczbę w ciągu nocy, symptomatologię, czas trwania epizodów, stereotypię,

pamięć epizodów, wywiad rodzinny, czynniki prowokujące, wynik badania EEG oraz czas wystąpienia epizodów w trakcie snu [21]. W omawianym przypadku pierwsze epizody wystąpiły w wieku 11 lat, natomiast napady padaczkowe w NFLE pojawiają się w późnym dzieciństwie lub w wieku dojrzewania (średnio w 14 r.ż.), chociaż mogą pojawić się w każdym wieku (od 1 r.ż. do 64 r.ż.) [16]. Czas trwania somnambulizmu ocenia się średnio na 7 lat [22], natomiast średni czas trwania NFLE to około 20 lat [19]. Kolejnym elementem różnicującym jest częstotliwość napadów. U pacjentki objawy występowały około pięciu razy w ciągu tygodnia, natomiast w NFLE częstość napadów jest bardzo wysoka i nierzadko napady pojawiają się w klasterach, średnio od 3–8 w ciągu jednej nocy, zwykle w odstępach kilkugodzinnych. Niektórzy pacjenci mogą mieć nawet do 20 epizodów w ciągu jednej nocy [16]. W NFLE większość (około 65%) napadów występuje w drugim stadium NREM [16,23,24], zazwyczaj około 30 minut po zaśnięciu [19] i przeważnie trwa bardzo krótko, nie przekraczając 2 minut [16]. W omawianym przypadku czas wystąpienia epizodu (30–40 min. po zaśnięciu) oraz takie objawy, jak krótki okres trwania epizodu, siadanie na łóżku, wstawanie bądź chodzenie, krzyk, wydawanie różnych dźwięków, nie są rozstrzygające ani dla epizodów somnambulizmu, ani dla napadów NFLE [19,25]. Napady padaczkowe wywodzące się z kory oczodołowo-czołowej półkuli niedominującej lub z płata ciemieniowego, objawiające się panicznym lękiem, mogą również przypominać epizody somnambulizmu [26]. Natomiast ruchy dystoniczne i/lub toniczne, objaw pedałowania (zwłaszcza charakterystyczny dla autosomalnie dominującej padaczki nocnej płata czołowego, ang. *autosomal dominant nocturnal frontal lobe epilepsy*, ADNFLE), obracanie się w łóżku, gwałtowne ruchy uderzania, klonie są bardziej charakterystyczne dla NFLE [16]. W przeciwieństwie do omawianej chorej pacjenci z NFLE, zwłaszcza z ADNFLE, często pamiętają swoje epizody, budzą się ze snu z charakterystyczną aurą i zdarza się, że mają uczucie dławienia się i duszności [27]. Provini i wsp. w badaniu 100 pacjentów z NFLE zwrócili uwagę na przydatność kliniczną rozróżnienia trzech rodzajów napadów padaczkowych w tym zespole padaczkowym: a) krótkich (<20 s) przebudzeń z nagłym otwarciem oczu, podnoszeniem głowy lub siadaniem na łóżku, często z przestraszoną mimiką twarzy i czasami z wokalizacją, b) nocnych napadowych dystonii, które są epizodami o średniej długości trwania (20 s -2 min) i charakteryzują się szerokim, często balistycznym ruchem, dystoniczną postawą lub choreoatetocznymi ruchami głowy, tułowia, kończyn i wokalizacją, b) epizodów nocnej wędrówki o najdłuższym czasie trwania (1–3 min) ze stereotypiami, z krzykiem i dziwacznymi, ruchami dystonicznymi. Wszystkie trzy typy napadów często występują u tego samego pacjenta, przy czym ta ostatnia grupa manifestacji ruchowej, najbardziej przypominająca epizody somnambulizmu występujące u omawianej pacjentki, występuje najrzadziej (<3 %) spośród wszystkich typów napadów padaczkowych w NFLE [16]. Zalecanym lekiem w NFLE jest karbamazepina, jednakże u około 30% pacjentów nie obserwuje się poprawy klinicznej [16,20,28]. Dla ułatwienia różnicowania między parasomniami i NFLE stworzono specjalną skalę – tzw. Skalą Padaczki z Płata Czołowego i Parasomnii (ang. *The Frontal Lobe Epilepsy and Parasomnias Scale*, FLEP) [29,30]. Omawiana pacjentka w skali FLEP otrzymała wynik (-5), co według autorów skali oznacza, że prawdopodobieństwo diagnozy NFLE jest bardzo małe. Do rozpoznania padaczki w skali FLEP upoważnia wynik powyżej (+3) punktów. Najważniejsze elementy różnicujące NFLE zebrano w tab. I.

Zasadniczym kryterium różnicującym u omawianej pacjentki epizody somnambulizmu od lęków nocnych (ang. *sleep terrors*) są objawy w trakcie napadu. Zgodnie z Międzynarodową Klasyfikacją Zaburzeń Snu lęki nocne definiuje się jako nagłe wybudzenie ze snu, poprzedzone głośnym krzykiem lub płaczem, z przyspieszoną czynnością serca i oddechów, poceniem się i poszerzeniem źrenic oraz z behawioralnymi objawami nasilonego strachu [3]. W przypadku omawianej pacjentki objawy w trakcie epizodu mogły przypominać lęki nocne, jednak za rozpoznaniem somnambulizmu przemawiał fakt, że epizody zawsze związane były z chodzeniem. Pozostałe cechy, takie jak: wiek wystąpienia epizodów, częstotliwość i czas ich trwania, przebieg choroby, pamięć epizodów, wynik badania EEG oraz czas wystąpienia epizodów w trakcie snu, były charakterystyczne dla somnambulizmu i lęków nocnych [31,32]. Najważniejsze cechy lęków nocnych przedstawiono w tab. I.

Następnym zespołem chorobowym, z którym należy różnicować somnambulizm, to koszmary senne (ang. *nightmares*). Pacjenci z koszmarami sennymi wybudzają się ze snu w fazie REM (znacznie rzadziej w drugim stadium NREM), podczas którego przeżywają marzenia senne o złożonej treści [3,33]. Najważniejszą cechą różnicująca koszmary senne od somnambulizmu jest pamięć epizodów i czas wystąpienia epizodu w drugiej części nocy. W przypadku opisywanej pacjentki wszystkie epizody były pokryte niepamięcią i w wykonanym badaniu PSG w pierwszej części nocy zaobserwowano jedno spontaniczne, samoistne wybudzenie ze snu głębokiego. Pacjenci z koszmarami sennymi najczęściej potrafią sobie przypomnieć treść marzenia sennego bezpośrednio po przebudzeniu lub później i są w pełni świadomi jego wystąpienia [34,35]. Poza tym, w przeciwieństwie do somnambulizmu, epizody koszmarów sennych w badaniu polisomnograficznym występują w fazie snu REM i przeważnie towarzyszy im około 10 minut okresu czuwania. Oprócz tego w badaniu polisomnograficznym stwierdza się zwiększenie gęstości szybkich ruchów gałek ocznych ze zmianami częstości akcji serca i oddychania [3]. Charakterystyczne cechy koszmarów sennych przedstawiono w tab. I.

Kolejnym zespołem chorobowym, który swoją symptomatologią może przypominać epizody somnambulizmu, są zaburzenia zachowania w fazie snu REM (ang. *REM sleep behavior dis order*, RBD). Pacjenci podczas epizodów RBD wykonują gwałtowne ruchy, kopią, krzyczą, biją, uciekają z łóżka, biegają bez celu [36]. Objawy te są bardzo często związane z treścią marzeń sennych i jeśli pacjent zostanie obudzony tuż po incydencie, to potrafi zrelacjonować swój sen, który zmusił go do agresywnego zachowania [37]. W przeciwieństwie do omawianej

pacjentki pacjenci w trakcie epizodów RBD mają zwykle zamknięte oczy. Epizody RBD mogą pojawić się po 90 minutach od zaśnięcia, chociaż najczęściej występują w drugiej połowie nocy, kiedy nasila się sen REM i zwykle trwają od kilku minut do pół godziny [3,38]. Niektórzy pacjenci mogą mieć epizody kilka razy na dobę, a u innych będą one występowały z mniejszym nasileniem [39]. RBD występują znacznie rzadziej niż somnambulizm i częstość tej choroby ocenia się na około 0,5 % ogólnej populacji [40,41]. Poza tym RBD w zdecydowanej większości, bo aż w ponad 80% przypadków, dotyczy mężczyzn [42,43]. Szczyt występowania przypada po 60 r.ż., a objawy narastają z wiekiem [44]. Zaobserwowano, że u około 60 % pacjentów z RBD współwystępują inne choroby degeneracyjne układu nerwowego [42]. Zdecydowanie najczęściej epizody RBD towarzyszą pacjentom z zanikiem wieloukładowym (90%) i z nowo rozpoznaną chorobą Parkinsona (30%) [3]. Oprócz tego taki związek udowodniono w: chorobie ciał Lewy'ego, zaniku oliwkowo-mostowo-móżdżkowym, stwardnieniu rozsianym, nowotworach pnia mózgu, krwotoku podpajęczynówkowym, narkolepsji, zespole parkinsonowskim [45,46]. Zaburzenia snu RBD mogą poprzedzać objawy choroby podstawowej na kilka lat przed ostatecznym rozpoznaniem [47]. Przez niektórych autorów występowanie RBD jest uważane za wczesny objaw nasilonych procesów neurodegeneracyjnych, a nie parasomnii [37]. W piśmiennictwie istnieje niewielka liczba opisów przypadków występowania RBD u dzieci. Często są to pacjenci z patologiami pnia mózgu lub narkolepsją, ale RBD występuje także u zdrowych pacjentów bez zmian w ośrodkowym układzie nerwowym [48]. W badaniu polisomnograficznym u pacjentów z RBD podczas snu REM zwiększa się napięcie mięśni [3]. W omawianym przypadku argumentami przeciwko rozpoznaniu RBD były: wiek i płeć pacjentki, niepamięć epizodów, czas wystąpienia i trwania epizodu oraz brak odchyleń w badaniu neurologicznym. Porównanie RBD z innymi zaburzeniami czynności ruchowych w czasie snu przedstawiono w tab. I.

Innym zespołem chorobowym, z którym należy różnicować epizody somnambulizmu omawianej pacjentki, są nocne napady panicznego lęku (ang. *nocturnal panic attacks*, NPA). NPA należą do podgrupy zaburzeń lękowych i według American Psychiatric Association są definiowane jako przebudzenia ze snu z uczuciem paniki, natomiast objawy paniki definiuje się jako nagły i wyraźny okres intensywnego strachu lub dyskomfortu, wraz z poznawczymi i fizycznymi objawami wybudzenia [49]. Podczas NPA u pacjentów mogą występować objawy: częstoskurczu lub kołatania serca, zawrotów głowy, uczucia zachwiania równowagi lub omdlenia, obfitego pocenia się, przyspieszania oddychania lub uczucia duszności, bólu lub niecharakterystycznych dolegliwości w klatce piersiowej, uczucia dławienia, nudności lub niecharakterystyczne dolegliwości w jamie brzusznej, depersonalizacji lub derealizacji, odczucia drętwienia, mrowienia, strachu przed śmiercią, strachu przed „zwariowaniem" lub utratą kontroli nad własnym działaniem [50,51]. Należy pamiętać, że do NPA nie zaliczamy napadu paniki, który występuje już po wybudzeniu ani także napadu paniki sprowokowanego koszmarami sennymi lub bodźcami z zewnątrz, np. nieoczekiwanym hałasem [52]. W omawianym przypadku pacjentka nigdy nie budziła się z objawami tachykardii i wzmożonego pocenia się, a objawy te występowały dopiero w trakcie epizodu chodzenia. Czas, częstotliwość i okres trwania NPA są podobne jak w somnambulizmie. U większości pacjentów NPA pojawiają się od jednej do około trzech godzin po zaśnięciu, trwają od dwóch do ośmiu minut [53] i rzadko występują częściej niż jeden raz w ciągu nocy [52]. Kolejną cechą różnicującą epizody somnambulizmu omawianej pacjentki od NPA była zachowana żywa pamięć zdarzenia, a także trudności z ponownym zaśnięciem. Poza tym w badaniu PSG NPA występują w stadium drugim lub wczesnym (maksymalnie do 2 minut) stadium trzecim w fazie NREM [54,55]. W piśmiennictwie brakuje danych na temat epidemiologii NPA, natomiast stwierdzono stosunkowo częste występowanie NPA wśród pacjentów z zaburzeniami lękowymi, około 44–71 % wśród nich miało co najmniej jeden napad w życiu [52,56]. W omawianym przypadku w badaniu psychologicznym nie stwierdzono przesłanek do wnioskowania o psychicznym podłożu dolegliwości. Porównanie NPA z innymi zaburzeniami ruchowymi w czasie snu przedstawiono w tab. I.

WNIOSKI

Epizody somnambulizmu występują dość często wśród dzieci i młodzieży (17%) i dlatego w codziennej praktyce lekarskiej można się spotkać z pacjentami z tymi zaburzeniami. Wnikliwie przeprowadzony wywiad z pacjentem i jego opiekunami pozwala w łatwy sposób zróżnicować somnambulizm i inne zaburzenia ruchowe podczas snu. Najtrudniejsze w diagnostyce różnicowej jest odróżnienie lęków nocnych od somnambulizmu ze względu na duże podobieństwo objawów. Poza tym bardzo istotne jest również różnicowanie NFLE od somnambulizm. Pomimo że w kryteriach rozpoznania nie uwzględniono konieczności wykonania badania PSG, to jednak jest to badanie rozstrzygające w niektórych wątpliwych przypadkach.

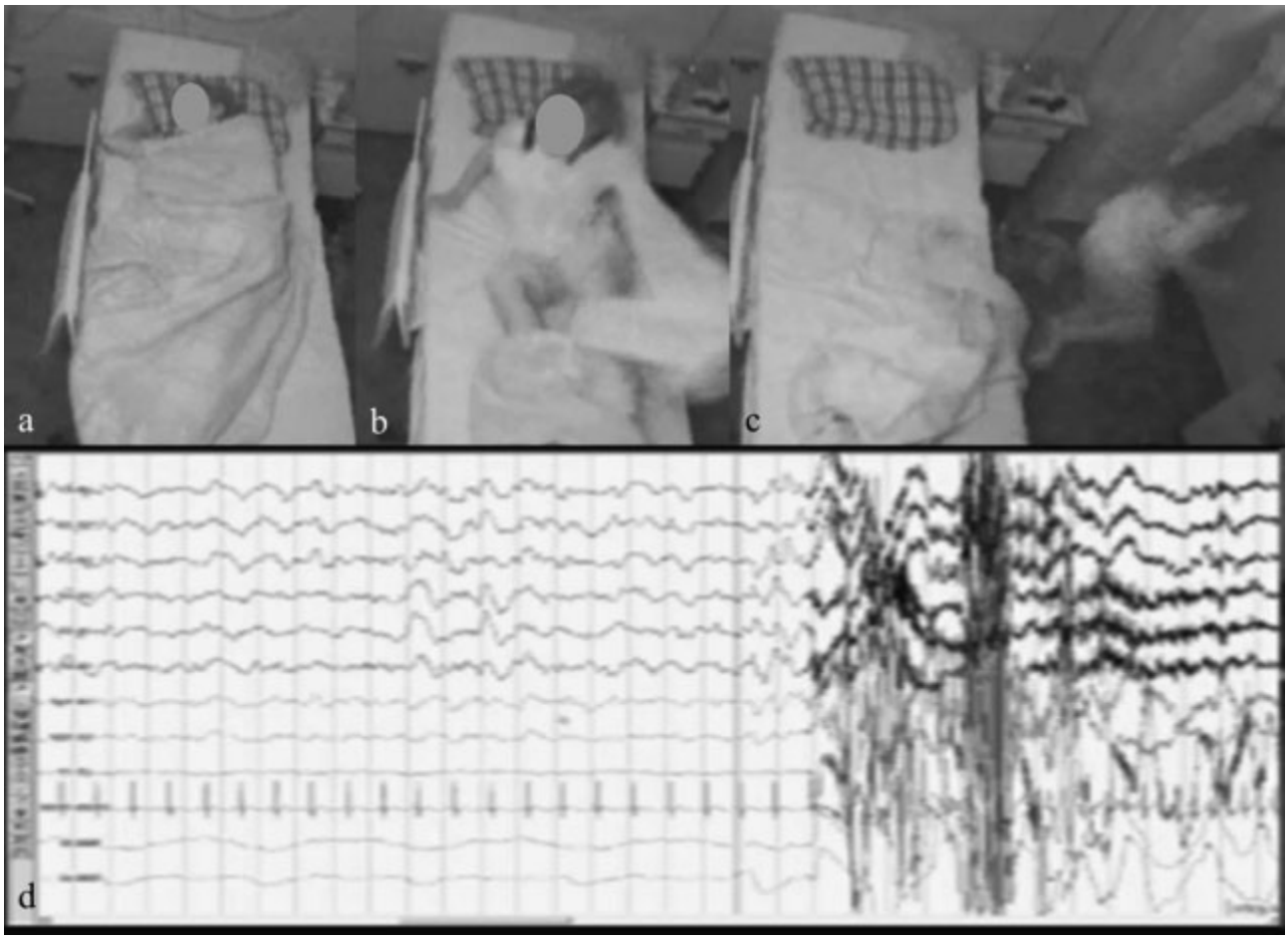

Ryc. 1 a) obraz wideo pacjentki tuż przed epizodem, b) w trakcie epizodu pacjentka nagle się zerwała c) pacjentka w trakcie epizodu próbowała wyjść z sali d) obraz EEG w trakcie epizodu wybudzenia, w zapisie EEG widoczne artefakty ruchowe *Figure 1 a) the video recording of the patient just before the episode b) during the episode, the patient suddenly awoke c) the patient was trying to get out of the room during the episode d) image during the episode EEG awakenings, movement artifacts are visibled on EEG recording*

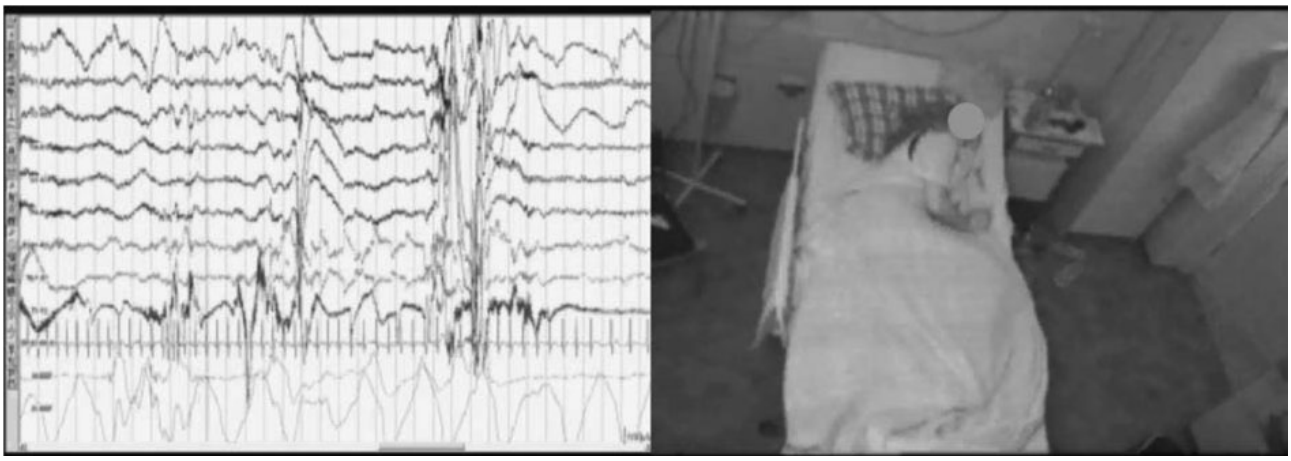

Ryc. 2 Obraz wideo EEG po epizodzie. Pacjentka następnego dnia nie pamiętała zdarzenia. *Figure 2 The video EEG recording after episode. The day after the patient did not remember the episode.*

Tab. I. Porównanie zaburzeń czynności ruchowych w czasie snu *Comparison of motor function disorders during sleep*

	somnambulizm ***somnambulism***	**NFLE ******	**lęki nocne** ***sleep terrors***	**koszmary senne** ***nightmares***	**RBD*******	**NPA**
Początek choroby (wiek) ***onset of disease (age)***	5–16 r.ż, zwykle <14 r.ż / dowolny wiek	dowolny wiek	4–12 r.ż/ dowolny wiek	Zwykle 3–6 r.ż/ dowolny wiek	Po 60 rż./ każdy wiek	Dowolny wiek
Pozytywny wywiad rodzinny ***positive family history***	22–60%	do 40%	5–11%	brak dokładnych danych	brak danych	brak danych
Występowanie wśród płci ***occurence among gender***	M=K	M>K	M>K	K>M	M>K	K>M
Rozpowszechnienie u dzieci/dorosłych ***prevalence children/adult***	około 15%/ około 2–5%	brak danych	około3%/ około1%	10–50%/ około 1%	0,5%	brak danych
Epizody w ciągu nocy (średnio) ***episodes during night***	1 lub 2	3 lub więcej	zwykle 1	zwykle 1	od 1 do 4	zwykle 1
Częstotliwość epizodów ***frequency of episodes***	od 3–4/ tydz. do 1 do 4/ mies.	20–40/ miesiąc	od 3–4/ tydz. do 1 do 4/ mies.	kilka/ miesiąc	najczęściej około 1/tydz.	brak danych
Przebieg choroby ***course of the disease***	zwykle ustępuje w okresie dojrzewania	stabilny, zwykle całe życie	zwykle ustępuje w okresie dojrzewania	brak danych	może ulec nasileniu lub stabilizacji	brak danych
Czas trwania epizodu ***duration of the episode***	sekundy do 30 min	sekundy do 3 min (często <2 min)	10– 20 minut	3–30 minut	sekundy do minuty	2–8 minut
Klastery ***clusters***	nie	często	nie	nie	nie	nie
Aura ***aura***	nie	często	nie	nie	nie	nie
Zachowanie w trakcie epizodu ***behavior during the episode***	siadanie, wstawanie, chodzenie, samoistny powrót do łóżka, otwarte oczy, tachykardia,	ruchy dystoniczne i/lub toniczne, objaw pedałowania (zwłaszcza dla ADNFLE*), gwałtowne ruchy uderzania, postawa szermierza, klonie, obracanie się w łóżku	siadanie na łóżku, tachykardia, tachypnoe, wzmożone pocenie się, szerokie źrenice, krzyk, płacz, strach	nagłe wybudzenie z lękiem, niepokojem, marzenia senne, tachykardia	zwiększone napięcie mięśniowe, gwałtowne ruchy, bicie, uciekanie z łóżka, krzyki, zamknięte oczy	objawy paniki, tachykardia, zawroty głowy, uczucie duszności, uczucie dławienia się, wzmożone pocenie się, lęk przed śmiercią
Niepamięć epizodu ***amnesia of episode***	często	rzadko	często	rzadko	często	rzadko
Współistniejące choroby ***intercurrent disease***	obturacyjny bezdech senny	ADNFLE *		zaburzenia osobo-wości, schizofrenia, bruksizm	choroba Parkinsona; ch. ciał Lewy'ego, narkolepsja, MSA***	zaburzenia lękowe, depresja

Czynniki wyzwalające ***trigger factors***	gorączka, deprywacja snu, stres, alkohol	stres, deprywacja snu,	gorączka, deprywacja snu, stres, leki działające depresyjnie na o.u.n.	stres, L-dopa, β- blokery, nagłe odstawienie leków hamujących sen REM	odstawienie alkoholu, nagłe odstawienie leków sedatywno--nasennych, MAOI**, leki cholinergiczne, SSRI******, TCA*******	bezdech
EEG śródnapadowe ***interictal EEG***	brak zmian napadowych wolne fale theta lub delta,	około 90% jest w normie/ iglice lub fale ostre zlokalizowane lub uogólnione	brak zmian napadowych wolne fale theta lub delta	brak zmian napadowych	brak zmian napadowych	brak zmian napadowych
Czas wystąpienia epizodu po zaśnięciu time of ***the episode falling asleep***	pierwsza 1/3 część snu ale zwykle około 90 minut po zaśnięciu	w każdym momencie, mogą wystąpić w pierwszych 30–60 min	pierwsza 1/3 część snu	druga połowa nocy	pierwsza faza REM 90–80 min po zaśnięciu	60–180 minut po zaśnięciu
Wystąpienie epizodu w stadium snu occurrence of ***an episode in the stage of sleep***	stadium 3 lub 4 NREM	zwykle stadium 2 NREM czasami 3 lub 4	stadium 3 lub 4 NREM	faza REM/ rzadko 2 stadium NREM	pierwsza faza REM	stadium 2 lub wczesny początek stadium 3 fazy NREM
Czynniki genetyczne ***genetic factors***	prawdopodobnie dziedziczenie autosomalne dominujące o nie pełnej penetracji	ADNLFE* – mutacja genów CHRNA4 i CHRNB2	prawdopodobnie dziedziczenie autosomalne dominujące o nie pełnej penetracji	prawdopodobnie dziedziczenie autosomalne dominujące o nie pełnej penetracji	brak danych	brak danych
Związek z antygenem HLADQB1 * 05 ***Connection with antigen HLADQB1 * 05***	tak	nie	tak	nie	tak	nie
Zmiany strukturalne w OUN ***structural changes in the CNS***	nie	możliwe	nie	nie	nie	nie
Leczenie ***treatment***	w większość nie jest wymagane leczenie farmakologiczne, higiena snu, budzenie antypacyjne, benzodiazepiny w przypadku nasilenia się objawów	karbamazepina, okskarbazepina, lamotrygina	w większość nie jest wymagane leczenie farmakologiczne, higiena snu, budzenie antypacyjne, psychoterapia, benzodiazepiny w przypadku nasilenia się objawów	TCA, SSRI	suplementacja Fe; klonazepam, impiramina, karbamazepina, melatonina, w przebiegu ch. Parkinsona - pramipeksol, lewodopa	terapia poznawczo-behawioralna, benzodiazepiny, SSRI, TCA

*ADNFLE – autosomalnie dominująca padaczka nocna płata czołowego; MAOI **– inhibitory monoaminooksydazy; MSA*** – zanik wieloukładowy; NFLE****– nocne napady padaczkowe z płata czołowego; NPA ***** – nocne napady panicznego lęku; RBD****** – zaburzenia zachowania w czasie snu REM; SSRI*******– selektywne inhibitory wychwytu zwrotnego serotoniny; TCA******** – trójpierścieniowe leki przeciwdepresyjne;

PIŚMIENNICTWO

[1] Agargun M.Y., Cilli A.S., Sener S., et al.: The prevalence of parasomnias in preadolescent school-aged children: a Turkish sample. Sleep 2004; 27: 701–705.

[2] Laberge L., Tremblay R.E., Vitaro F., et al.: Development of parasomnias from childhood to early adolescence. Pediatrics 2000; 106: 67–74.

[3] American Academy of Sleep Medicine.: The international classification of sleep disorders, 2nd.: Diagnostic and coding manual. American Academy of Sleep Medicine, Westchester, Ill. 2005.

[4] Klackenberg G.: Somnambulism in childhood – prevalence, course and behavioral correlations. A prospective longitudinal study (6–16 years). Acta Paediatr Scand 1982; 71: 495–499.

[5] Hublin C., Kaprio J., Partinen M., et al.: Prevalence and genetics of sleepwalking: a population-based twin study. Neurology 1997; 48: 177–181.

[6] Ohayon M.M., Guilleminault C., Priest R.G.: Night terrors, sleepwalking, and confusional arousals in the general population: Their frequency and relationship to other sleep and mental disorders. Journal of Clinical Psychiatry 1999; 60: 268–276.

[7] Kales A., Soldatos C.R., Bixler E.O., et al.: Hereditary factors in sleepwalking and night terrors. Br J Psychiatry 1980; 137: 111–118.

[8] Zucconi M., Ferini-Strambi L.: NREM parasomnias: arousal disorders and differentiation from nocturnal frontal lobe epilepsy. Clinical Neurophysiology 2000; 111: 129–135.

[9] Harris M., Grunstein R.R.: Treatments for somnambulism in adults: assessing the evidence. Sleep Med Rev 2009; 13: 295–297.

[10] Galland B.C., Mitchell E.A.: Helping children sleep. Arch Dis Child 2010; 95: 850–853.

[11] Nobili L.: Nocturnal frontal lobe epilepsy and non-rapid eye movement sleep parasomnias: differences and similarities. Sleep Med Rev 2007; 11: 251-254.

[12] Tinuper P., Provini F., Bisulli F., et al.: Movement disorders in sleep: guidelines for differentiating epileptic from non-epileptic motor phenomena arising from sleep. Sleep Med Rev 2007; 11: 255–267.

[13] Parrino L., Halasz P., Tassinari C.A., et al.: CAP, epilepsy and motor events during sleep: the unifying role of arousal. Sleep Med Rev 2006; 10: 267–285.

[14] Joncas S., Zadra A., Paquet J., et al.: The value of sleep deprivation as a diagnostic tool in adult sleepwalkers. Neurology 2002; 58: 936–940.

[15] Derry C.P., Duncan J.S., Berkovic S.F.: Paroxysmal motor disorders of sleep: the clinical spectrum and differentiation from epilepsy. Epilepsia 2006; 47: 1775–1791.

[16] Provini F., Plazzi G., Tinuper P., et al.: Nocturnal frontal lobe epilepsy. A clinical and polygraphic overview of 100 consecutive cases. Brain 1999; 122: 1017–1031.

[17] Cornaggia C.M., Beghi M., Giovannini S., et al.: Partial seizures with affective semiology versus pavor nocturnus. Epileptic Disord 2010; 12: 65–68.

[18] Eriksson S.H.: Epilepsy and sleep. Curr Opin Neurol 2011; 24: 171–176.

[19] Derry C.P.: The sleep manifestations of frontal lobe epilepsy. Curr Neurol Neurosci Rep 2011; 11: 218–226.

[20] Oldani A., Zucconi M., Asselta R., et al.: Autosomal dominant nocturnal frontal lobe epilepsy. A video-polysomnographic and genetic appraisal of 40 patients and delineation of the epileptic syndrome. Brain 1998; 121: 205–223.

[21] Tassinari C.A., Cantalupo G., Hogl B., et al.: Neuroethological approach to frontolimbic epileptic seizures and parasomnias: The same central pattern generators for the same behaviours. Rev Neurol 2009; 165: 762–768.

[22] Sours J.A., Frumkin P., Indermill R.R.: Somnambulism: Its Clinical Significance and Dynamic Meaning in Late Adolescence and Adulthood. Arch Gen Psychiatry 1963; 9: 400–413.

[23] Crespel A., Baldy-Moulinier M., Coubes P.: The relationship between sleep and epilepsy in frontal and temporal lobe epilepsies: practical and physiopathologic considerations. Epilepsia 1998; 39: 150–157.

[24] Combi R., Dalpra L., Tenchini M.L., et al.: Autosomal dominant nocturnal frontal lobe epilepsy--a critical overview. J Neurol 2004; 251: 923–934.

[25] Derry C.P., Harvey A.S., Walker M.C., et al.: NREM Arousal Parasomnias and Their Distinction from Nocturnal Frontal Lobe Epilepsy: A Video EEG Analysis. Sleep 2009; 32: 1637–1644.

[26] Kanner A.M.: Ictal panic and interictal panic attacks: diagnostic and therapeutic principles. Neurol Clin 2011; 29: 163–175.

[27] Scheffer I.E., Bhatia K.P., Lopes-Cendes I., et al.: Autosomal dominant nocturnal frontal lobe epilepsy. A distinctive clinical disorder. Brain 1995; 118: 61–73.

[28] Ryvlin P., Rheims S., Risse G.: Nocturnal frontal lobe epilepsy. Epilepsia 2006; 47: 83–86.

[29] Derry C.P., Davey M., Johns M., et al.: Distinguishing sleep disorders from seizures: diagnosing bumps in the night. Arch Neurol 2006; 63: 705–709.

[30] Manni R., Terzaghi M., Repetto A.: The FLEP scale in diagnosing nocturnal frontal lobe epilepsy, NREM and REM parasomnias: Data from a tertiary sleep and epilepsy unit. Epilepsia 2008; 49: 1581–1585.

[31] Kotagal S.: Parasomnias of childhood. Curr Opin Pediatr 2008; 20: 659–665.

[32] Kotagal S.: Parasomnias in childhood. Sleep Med Rev 2009; 13: 157–168.

[33] Levin R., Fireman G.: Nightmare prevalence, nightmare distress, and self-reported psychological disturbance. Sleep 2002; 25: 205–212.

[34] Prusinski A.: Parasomnie: obraz kliniczny, diagnostyka i postępowanie. Sen 2001; 1: 33–39.

[35] Stores G.: Practitioner review: assessment and treatment of sleep disorders in children and adolescents. J Child Psychol Psychiatry 1996; 37: 907–925.

[36] Schenck C.H., Mahowald M.W.: REM sleep behavior disorder: clinical, developmental, and neuroscience perspectives 16 years after its formal identification in SLEEP. Sleep 2002; 25: 120–138.

[37] Fantini M.L., Ferini-Strambi L., Montplaisir J.: Idiopathic REM sleep behavior disorder: toward a better nosologic definition. Neurology 2005; 64: 780–786.

[38] Trotti L.M.: REM sleep behaviour disorder in older individuals: epidemiology, pathophysiology and management. Drugs Aging 2010; 27: 457–470.

[39] Schenck C.H., Bundlie S.R., Ettinger M.G., et al.: Chronic behavioral disorders of human REM sleep: a new category of parasomnia. Sleep 1986; 9: 293–308.

[40] Ohayon M.M., Caulet M., Priest R.G.: Violent behavior during sleep. J Clin Psychiatry 1997; 58: 369–376.

[41] Chiu H.F., Wing Y.K., Lam L.C., et al.: Sleep-related injury in the elderly-an epidemiological study in Hong Kong. Sleep 2000; 23: 513–517.

[42] Olson E.J., Boeve B.F., Silber M.H.: Rapid eye movement sleep behaviour disorder: demographic, clinical and laboratory findings in 93 cases. Brain 2000; 123: 331–339.

[43] Montagna P.: Sleep-related non epileptic motor disorders. J Neurol 2004; 251: 781–794.

[44] Beneto A.: Sleep disorders in the elderly. Epidemiology. Rev Neurol 2000; 30: 581–586.

[45] Crowley K.: Sleep and sleep disorders in older adults. Neuropsychol Rev 2011; 21: 41–53.

[46] Postuma R.B., Gagnon J.F., Vendette M., et al.: Idiopathic REM sleep behavior disorder in the transition to degenerative disease. Mov Disord 2009; 24: 2225–2232.

[47] Plazzi G.: REM sleep behavior disorders in Parkinson's disease and other Parkinsonian disorders. Sleep Medicine 2004; 5: 195–199.

[48] Sheldon S.H., Jacobsen J.: REM-sleep motor disorder in children. J Child Neurol 1998; 13: 257–260.

[49] Association A.P.: Diagnostic and statistical manual of mental disorders (4th ed.) DC: Author, Washington 1994.

[50] Craske M.G., Rowe M.K.: Nocturnal panic. Clinical Psychology-Science and Practice 1997; 4: 153–174.

[51] Craske M.G., Tsao J.C.: Assessment and treatment of nocturnal panic attacks. Sleep Med Rev 2005; 9: 173–184.

[52] Craske M.G., Barlow D.H.: Nocturnal panic. J Nerv Ment Dis 1989; 177: 160–167.

[53] Kryger M.H., Roth T., Dement W.C.: Principles and practice of sleep medicine. Saunders, Philadelphia 1994.

[54] Landry P., Marchand L., Mainguy N. et al.: Electroencephalography during sleep of patients with nocturnal panic disorder. J Nerv Ment Dis 2002; 190: 559–562.

[55] Mellman T.A., Uhde T.W.: Electroencephalographic sleep in panic disorder. A focus on sleep-related panic attacks. Arch Gen Psychiatry 1989; 46: 178–184.

[56] Krystal J.H., Woods S.W., Hill C.L. et al.: Characteristics of panic attack subtypes: assessment of spontaneous panic, situational panic, sleep panic, and limited symptom attacks. Compr Psychiatry 1991; 32: 474–480.

Adres do korespondencji:

Katedra i Klinika Neurologii Wieku Rozwojowego Uniwersytet Medyczny im. Karola Marcinkowskiego w Poznaniu
ul. Przybyszewskiego 49, 60–355 Poznań, e-mail: flicinski@ump.edu.pl